

Delta Conus 6 (έως και εξαμήνης αντικατάστασης)

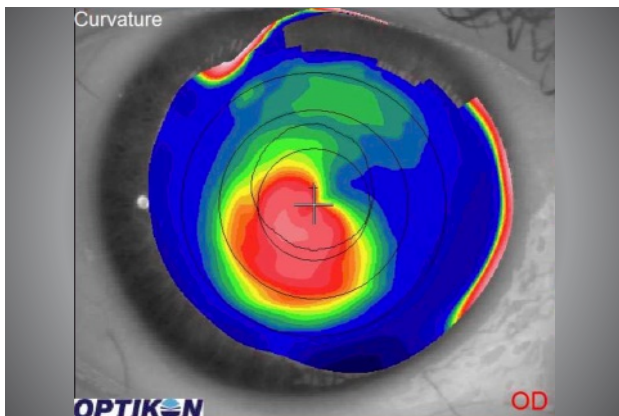
Μαλακός φακός για όλες τις περιπτώσεις κερατόκωνου και μεταμοσχευμένου κερατοειδή, τρίμηνης ή εξαμήνης αντικατάστασης. Ο πιο άνετος και εύχρηστος μαλακός φακός για όλους τους τύπους κερατόκωνου και μεταμοσχευμένου κερατοειδή.

Διαθέσιμες Παράμετροι

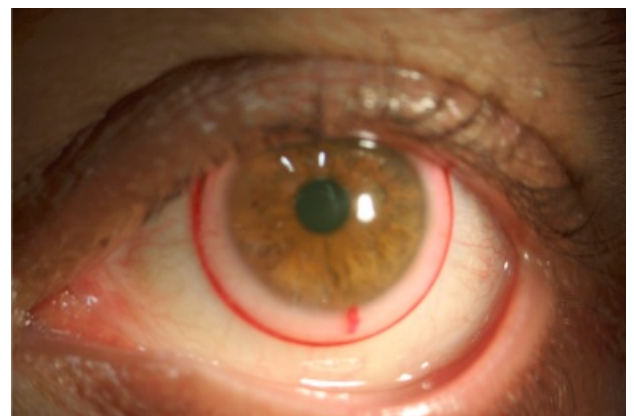Ενδείξεις: Κερατόκωνος
μετά από μεταμόσχευση
ανώμαλος αστιγματισμός

Ακτίνες Καμπυλότητας: 7.80 έως 9.60 ανά 0.10 mm
Σφαιρώμα: +25.00 έως -30.00 ανά 0.25 D
Διάμετροι: 14.50 (έως 15.00)
Αστιγματισμός: -0.25 έως -6.00 ανά 0.25 D
Κεντρικό Πάχος: 0.30 έως 0.45 χιλ
Υλικά: Definitive H2O: 74% (**Σιλικόνης υδρογέλης Dk 60**)
HEMA – NVP H2O: 67% (Δευτερεύον υλικό
εφόσον ζητηθεί)

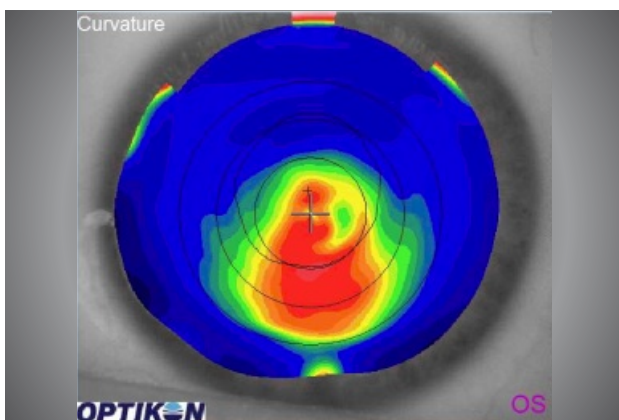
Εφαρμόζεται σε περιπτώσεις ανώμαλου αστιγματισμού λόγω τραύματος ή κερατοειδικής επέμβασης.
Χρόνος αντικατάστασης: έως 6 μήνες (ανάλογα με την δακρυϊκή στοιβάδα και μέθοδος καθαρισμού του χρήστη)
Προτεινόμενα συστήματα καθαρισμού: Optifree, Aosept, Novasept, Easysept



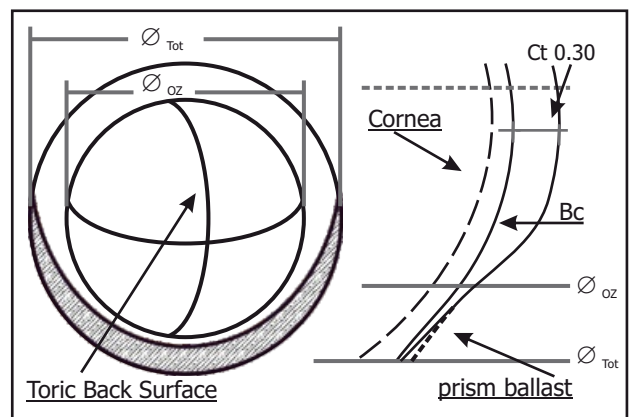
Παράδειγμα τοπογραφίας κερατοειδή παράκεντρου κώνου



Παράδειγμα παρατήρησης γραμμής στρέψης στην 6η ώρα



Παράδειγμα τοπογραφίας κερατοειδή παράκεντρου κώνου προς τα κάτω



Σχεδιασμός πολυασφαιρικού φακού επαφής DELTA Conus

DELTA CONUS (6) ΒΑΣΙΚΕΣ ΟΔΗΓΙΕΣ ΕΦΑΡΜΟΓΗΣ

ΒΗΜΑ 1: Εφαρμόζουμε τον φακό 8.50 και ελέγχουμε την εφαρμογή σε 5 λεπτά. Εάν η εφαρμογή είναι ικανοποιητική αφήνουμε το χρήστη για επιπλέον 15 λεπτά με τον φακό.

Εάν η εφαρμογή είναι σφιχτή εφαρμόζουμε τον φακό με καμπυλότητα 8.70 και επαναλαμβάνουμε το βήμα 1

Εάν η εφαρμογή είναι χαλαρή εφαρμόζουμε τον φακό με καμπυλότητα 8.30 και επαναλαμβάνουμε το βήμα 1

ΒΗΜΑ 2: Ελέγχουμε την χαραγμένη γραμμή του φακού στην 6η ώρα για τυχόν στρέψη

ΒΗΜΑ 3: Κάνουμε υπερδιάθλαση

ΒΗΜΑ 4: Παραγγέλνουμε το φακό δίνοντας τα εξής στοιχεία:

1. Διαγνωστικός φακός που χρησιμοποιήθηκε

2. Υπερδιάθλαση

3. Τυχόν στρέψη (καταγράφουμε την φορά κίνησης της γραμμής και το εύρος της στρέψης, πχ ΟΔ 10 μοίρες ρινικά)

4. Υλικό κατασκευής

ΥΛΙΚΟ: Η EYEART συστήνει τη χρήση υλικού Definitive silicone hydrogel Dk 60.

Εάν ο εφαρμοστής χρειάζεται υλικό με πιο ελαστική υφή μπορεί να χρησιμοποιηθεί HEMA-NVP 67%

ΕΛΕΓΧΟΣ ΕΦΑΡΜΟΓΗΣ

Εφαρμόζεται ο δοκιμαστικός φακός και ελέγχεται μετά από 15 λεπτά.

ΣΤΗΝ ΛΥΧΝΙΑ: Ο φακός πρέπει να έχει κάθετη κίνηση κατά τον βλεφαρισμό 0.20 έως 0.80 mm. Πρέπει να επικεντρώνεται ικανοποιητικά. Όταν ο χρήστης κοιτάει προς τα επάνω και βλεφαρίζει δεν πρέπει το άκρο του φακού να φθάνει στο σκληροκερατοειδικό όριο.

ΜΑΚΡΟΣΚΟΠΙΚΗ ΠΑΡΑΤΗΡΗΣΗ: Μέθοδος rush-up. Κρατούνται τα βλέφαρα ανοιχτά ώστε να μην ακουμπάνε τον φακό. Με το κάτω βλέφαρο σπρώχνουμε τον φακό προς τα επάνω. Παρατηρούμε την κίνηση επαναφοράς του φακού στην επικεντρωμένη θέση. Στην κανονική εφαρμογή ο φακός επανέρχεται στη θέση του με ομαλή κίνηση προς τα επάνω. Στην σφιχτή εφαρμογή ο φακός επανέρχεται στην θέση του είτε πολύ αργά ή με γρήγορη κίνηση που σταματάει απότομα. Στην χαλαρή εφαρμογή ο φακός επανέρχεται στην θέση του γρήγορα και ξεπερνάει προς τα κάτω την σωστά επικεντρωμένη θέση μπροστά από τον κερατοειδή.



ΕΠΙΛΟΓΕΣ ΕΦΑΡΜΟΓΗΣ

Εφόσον η EYEART δίνει την δυνατότητα επιλογής όλων των παραμέτρων των φακών η επιλογή των ιδανικών γίνεται εύκολη:

Η καμπυλότητα του φακού ελέγχεται με την μακροσκοπική παρατήρηση. Όταν είναι σφιχτή αυξάνουμε συνήθως κατά 0.20 mm. Ανάλογα μειώνουμε κατά 0.20 mm όταν είναι χαλαρή.

Η διάμετρος του φακού ελέγχεται (πέρα από τα 2 mm επιπλέον του κερατοειδή) με την λυχνία. Εφόσον έχουμε επιλέξει την σωστή καμπυλότητα, όταν κατά τον βλεφαρισμό το άκρο του φακού ακουμπάει το σκληροκερατοειδικό (ΣΚΟ) όριο, αυξάνουμε την διάμετρο κατά 0.50 mm

ΛΕΠΤΟΜΕΡΕΙΣ ΟΔΗΓΙΕΣ ΕΦΑΡΜΟΓΗΣ

Ο κερατοκωνικός τορικός φακός DELTA CONUS μπορεί να μην αποδώσει την μέγιστη οπτική οξύτητα μόνο εάν:

1. Η διάθλαση δεν είναι ακριβής
2. Υπάρχει στρέψη και πρέπει να διορθωθεί (μεγαλύτερη των 10 μοιρών για αστιγματισμό έως 2.00 D και μεγαλύτερη των 5 μοιρών για μεγαλύτερο αστιγματισμό των 2.00 D)
3. Σφιχτή ή χαλαρή εφαρμογή που επηρεάζει την σταθερότητα του οπτικού αποτελέσματος λόγω κίνησης ή αλλοίωση της οπτικής ζώνης αντίστοιχα
4. Ο κερατοειδικός ή εσωτερικός αστιγματισμός είναι μεγαλύτερος από αυτόν που μπορεί να καλύψει η ενισχυμένη σε πάχος οπτική ζώνη του φακού

**Διαγνωστικό
set εφαρμογής**

**3 φακοί
8.30, 8.50, 8.70**